ENDO NEWS

ПРИЛОЖЕНИЕ К ГАЗЕТЕ «ДЕНТАЛ ТАЙМС»

ИЗДАЕТСЯ СОВМЕСТНО С КОМПАНИЕЙ «ЭНДОФОРУМ»

Современные методы создания эндодонтического доступа и сохранения дентина. Часть 1

Дэвид Кларк (David Clark), DDS, основатель Международной Академии Стоматологической Микроскопии, частная стоматологическая практика в области реставрационной стоматологии, Такома, штат Вашингтон, США;
Джон Кадеми (John Khademi), DDS, MS, стоматолог-эндодонтист, США.

Статья публикуется с разрешения автора.

Авторы совместно изучают последовательность «эндодонтия–реставрация–ортопедия» для качественного и адекватного восстановления зуба. Данная статья посвящена широко распространенным проблемам в эндодонтии, с которыми часто сталкиваются как стоматологи, занимающиеся практикой в области реставрационной стоматологии, так и эндодонтисты. Авторы делятся своими соображениями по поводу лечения зубов нетрадиционным способом – от бугорка зуба до верхушки его корня. Помимо этого, они предлагают инструменты для осуществления этих важных перемен в лечении.

1 Эндодонтический доступ

Традиционно при создании эндодонтического доступа рекомендуется щадящее отношение к твердым тканям окклюзионной поверхности. Однако в связи с изменениями, произошедшими в реставрационной стоматологии, данная методика неоправданно ограничивает стоматолога. К тому же она может привести к повреждению более важной, пришеечной области зуба.

Представленный клинический случай (рис. 1–4), по нашему мнению, является достаточно характерным для большинства создаваемых эндодонтических доступов стоматологами общей практики и эндодонтистами Северной Америки.

Клинический случай № 1

На исходной рентгенограмме (см. рис. 1) представлен первый моляр нижней челюсти у пациентки 20 лет. Лечение зубов молодых пациентов затруднительно по причине широкой, необлитерированной пульпарной камеры. К моменту завершения лечения структура зуба была настолько сильно повреждена, что, несмотря на благие намерения обоих стоматологов, зуб утратил свою функциональность.

Стоматолог общей практики при создании доступа использовал прямоугольный фиссурный бор (один из самых ятрогенных инструментов в истории современной стоматологии, и до сих пор наиболее популярный бор по общему объему продаж[1]) и препарировал дентин согласно современному стандарту (см. рис. 2a). Затем зуб подвергался повторному эндодонтическому лечению, которое проводил признанный на международном уровне специалист (см. рис. 2b и 2c). Такой подход со значительным удалением цервикального дентина принят во многих специализированных практиках.

Спустя 18 мес размер поражения мезиального корня увеличился (см. рис. 3). На основании осмотра, проведенного в клинике реставрационной стоматологии д-ра Кларка и в эндодонтической клинике д-ра Кадеми, был сделан вывод, что эндодонтическое перелечивание данного зуба не перспективно. Потеря цервикального дентина была настолько высока, что при возникновении симптомов наилучшим решением будет удаление зуба и его замещение имплантатом.

Будучи справедливыми по отношению к нашим пациентам, мы должны либо изменить алгоритм эндодонтического лечения, либо позиционировать имплантацию как первичную помощь в подобных случаях, а не как возможную альтернативу. Новый подход к созданию эндодонтического доступа схематически представлен на рис. 4.

КЛИНИЧЕСКИЙ СЛУЧАЙ № 1

Рис. 1. Вид зуба 36 у пациентки 20 лет

Рис. 2a. Неправильное снятие крыши пульпарной камеры. Вероятно, стоматолог общей практики использовал твердосплавный бор № 56. Красная стрелка указывает на характерную выемку

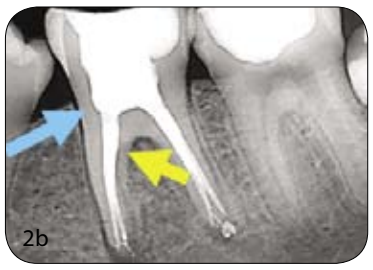

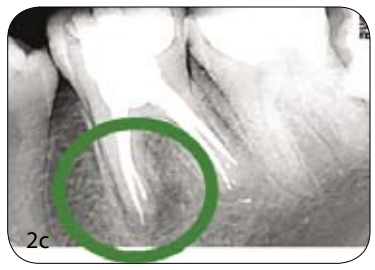

Рис. 2b. Вид зуба после эндодонтического лечения. Голубая стрелка указывает на избыточное удаление перицервикального дентина. Такое сильное расширение типично при создании доступа шаровидным бором. Жёлтая стрелка указывает на значительное расширение корневого канала с избыточным удалением дентина (слепое создание конуса)

Рис. 2c. Неполноценное заживление мезиального корня (зеленый круг) при повторном осмотре пациентки вместо ожидаемого отличного результата «апикальной эндодонтии»

Рис. 3. Рентгенограмма спустя 18 мес. Несмотря на создание обширного доступа и агрессивного расширения корневого канала, размер поражения мезиального корня продолжает увеличиваться

Рис. 4. На рентгенограмме выделены наиболее предпочтительные границы доступа. Продемонстрировано частичное снятие крыши пульпарной камеры и сохранение полноценного перицервикального дентина. Изображена внутренняя поверхность, включающая в себя рога пульпы на мезиальной и дистальной поверхностях

Новый подход к созданию эндодонтического доступа

Анализируя методы создания эндодонтического доступа, необходимо принимать во внимание пять факторов, которые существенно повлияют на будущее эндодонтии:

- Неуклонный рост успеха имплантации.
- Использование операционного микроскопа и других средств увеличения.
- Применение биомиметических принципов в стоматологии.
- Малоинвазивные методы лечения.
- Рост эстетических требований пациентов.

На протяжении последних 10 лет наша практика находилась в состоянии постоянного изменения – это касалось как оснащения клиники, так и целей эндодонтического лечения. Этот процесс продолжался, пока мы не довели последовательность «эндодонтия–реставрация–ортопедия» до состояния, соответствующего требованиям вышеупомянутых пяти факторов при изменении алгоритма лечения. Мы пришли к выводу, что при создании эндодонтического доступа наши предыдущие «потребности стоматолога» часто не совпадали с «потребностями зуба».

В табл. 1 дана оценка клинически значимых тканей зуба, потеря которых может привести к снижению прочности и сопротивлению перелому для зубов, ранее подвергавшихся эндодонтическому лечению.

В рамках данной статьи мы, к сожалению, не сможем раскрыть значение всех терминов словаря (табл. 2). Однако на двух из них остановимся подробнее. (Остальные будут упомянуты в контексте представленных случаев).

Трехмерный обод

Трехмерный обод является основой ортопедической стоматологии. В прошлом он описывался как дентинная стенка, перекрываемая коронкой (или

Таблица 1. Клиническая значимость тканей жевательных зубов

Высокая	Перицервикальный дентин Место соединения первичного и вторичного дентина (D2J) Аксиальная стенка дентинно-эмалевого соединения (DEJ) Пришеечная эмаль
Средняя	Эмаль коронки
Низкая	Вторичный дентин (2° dentin)
Отсутствие ценности	Третичный дентин (3° dentin) Воспаленная пульпа в зрелом зубе

опорой коронки мостовидного протеза). Данные исследований варьируют относительно необходимой минимальной высоты, но абсолютный минимум колеблется от 1,5 до 2,5 мм.[2–17] Клиницист должен помнить, что материал для построения культи не идет в счет обода, несмотря на необходимость его использования. Полноценный вид обода можно представить, если ввести термин «трехмерный обод». Имеются три составляющие нового обода, первая – это вертикальный компонент, описанный выше. Второй компонент – это толщина дентина. Абсолютная минимальная толщина равняется 1 мм, однако несомненно, 2 мм – более предпочтительно. Третий компонент – это общая окклюзионная конвергенция или чистая конусность. Подразумевает общий наклон двух противоположных осевых стенок обработанного под коронку зуба. Чистая конусность или общая окклюзионная конвергенция в 10° требует 3 мм вертикального обода, в 20° – 4 мм вертикального обода.[18–32] Краевые зоны глубокого уступа в виде желоба, который формируется для установки керамических коронок, изготовленных по современным технологиям, имеют чистую конусность 50° и более. По этой причине толщина эстетического края уменьшается на 1 мм или более от своего потенциального трехмерного обода на границе коронка–зуб.

Перицервикальный дентин

Перицервикальный дентин располагается в проекции альвеолярного гребня. И если, например, верхушку корня можно ампутировать, коронковую треть клинической коронки можно восстановить с помощью ортопедических конструкций, то дентин корня, находящийся в проекции, невосстановим. Эта критическая зона, расположенная приблизительно на 4 мм выше альвеолярного гребня, должна быть неприкосновенна по трем причинам: эффект обода, устойчивость к перелому и близость устьев дентинных канальцев, выходящих кнаружи. Данные исследования подтверждают прямую зависимость долгосрочного сохранения зуба и его сопротивляемости переломам в зависимости от объема оставшихся тканей.[2,33] Чем больше дентина мы сохраняем, тем зуб дольше служит.

Таблица 2. Словарь терминов и аббревиатур при создании современного эндодонтического доступа

Словарь терминов	Аббревиатура
Последовательность «эндодонтия – реставрация – ортопедия»	EERP
Трехмерный обод	3 – D Ferrule
Перицервикальный дентин	
Дентин в области шейки	PCD
Обратный конус	
Слепое создание туннеля	
Слепое создание конуса	
Частичное раскрытие пульпарной камеры	
Дентинный обруч	
Пошаговый доступ	
Вторичный дентин	2° Dentin
Третичный дентин	3° Dentin
Биомиметическое эндодонтическое формирование	BES
Произвольное округлое формирование	
Дентинная карта	ARS
Дентинно-эмалевое соединение	DEJ
Место соединения первичного и вторичного дентина	D^2J
Место соединения первичного и третичного дентина	D^3J
Следы пульпарной ткани	PTR
Точки доступа	PON

Примечание. Красным цветом выделен нежелательный исход или методика.

Жертва против компромисса

В клиническом случае № 1 для облегчения инструментальной обработки каналов удалили значительный объем дентина, однако, несмотря на это, эндодонтическое лечение было неудачным. Давайте сопоставим этот клинический случай со случаем, представленным на рис. 5. Стоматолог пошел на серьезный компромисс 20 лет назад, когда прекратил препарировать дентин, потому что не смог обнаружить систему корневых каналов. Дистальный канал был обтурирован менее, чем на половину. Несмотря на несовершенство лечения, «убогая эндодонтия» оказалась

Рис. 5. Непривлекательное на рентгенограмме, но клинически успешное эндодонтическое лечение. Вероятно, эндодонтическое лечение проводилось по поводу пульпита. Оставшийся перицервикальный дентин служил опорой данному зубу, что предотвратило перелом в течение 20 лет

успешной, и хорошо сохраненный перицервикальный дентин служил опорой для зуба, позволив ему функционировать в полости рта на протяжении 20 лет.

«Смотрите, готовьтесь и следуйте». Мини-интервью

– Почему при использовании боров Гейтс Глиддена (Gates Glidden) возникают проблемы?

Д-р Кларк. Я отказался от боров Гейтс Глидден 12 лет назад. С появлением вращающихся файлов, стоматологи стали более агрессивно работать борами Гейтс Глиддена и использовать большие размеры (4, 5 и 6), чтобы уменьшить вероятность заклинивания и перелома вращающихся файлов. Боры Гейтс Глиддена всегда считались безопасными, так как имеют нережущий кончик и являются самоцентрирующимися. Но именно здесь и возникает проблема, связанная с самоцентрированием в пришеечной области. Инструмент Гейтс Глиддена имеет тонкий стержень, поэтому его сложно направить в сторону от анатомических образований повышенного риска. Поскольку такой бор выпрямляет коронковую часть канала (или наибольшую кривизну канала), он может создать борозду и сократить расстояние до фуркации, ослабляя при этом корень или создавая ленточную перфорацию (рис. 6).

Рис. 6. Значительное расширение коронковой части канала приводит к экструзии обтурационного материала в область фуркации. Ленточная перфорация является ярким примером опасности, связанной со слепым созданием конуса с помощью боров Гейтс Глиддена

– Почему шаровидные боры столь разрушительны?

Д-р Кадеми. Традиционный способ ознакомления с эндодонтическим доступом основывается на стереотипах, которые подчас не соответствуют ежедневной клинической реальности. Каждый учебник демонстрирует одну и ту же технику с использованием шаровидного бора, полагаясь на обратную тактильную связь, когда шаровидный бор «проваливается» в полость зуба (рис. 7).

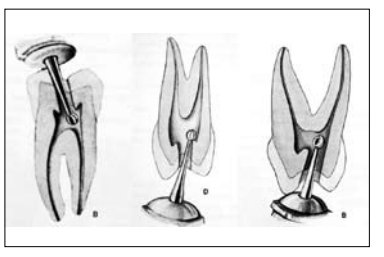

Рис. 7. Каждый учебник демонстрирует одну и ту же технику с использованием шаровидного бора, полагаясь на обратную тактильную связь, когда шаровидный бор «проваливается » в полость зуба

Такого рода рисунки, так часто демонстрируемые на лекциях на стоматологических факультетах и в учебниках, основаны на стереотипах окклюзионного кариеса у детей.

Если пульпарная камера достаточно велика, шаровидный бор может действительно «провалиться» в нее, как показано на рис. 8 (шаровидный бор № 6 спроецирован на нижний моляр пациента 11 лет).

Рис. 8. Если пульпарная камера достаточно велика, то шаровидный бор может действительно «провалиться» в пульпарную камеру, как показано на рентгенограмме: шаровидный бор № 6 спроецирован на нижний моляр пациента 11 лет

Реальность ежедневной клинической практики достаточно далека от этого, и прочно укоренившиеся стереотипы являются предпосылкой для скрытой ятрогенной травмы. Представленный на рис. 9 случай является более характерным в таких ситуациях. Очевидно, что попытка «провалиться» шаровидным бором в ограниченную или несуществующую пульпарную камеру не приведет к желаемому результату даже при работе опытного клинициста.

Рис. 9. Представленный случай является более характерным в таких ситуациях

Наоборот, размер бора относительно размера пульпарной камеры, разнонаправленные режущие грани (которые осуществляют агрессивное боковое воздействие) и вибрации, характерные для данного бора, по всей вероятности, могут привести к результатам, показанным в клиническом случае № 1 (см. рис. 2а–3).

Конечно, шаровидные боры способствуют возникновению вышеописанных проблем или их осложнению; но в первую очередь из-за стереотипов, основанные на иллюстрациях, демонстрирующих, как шаровидные боры «проваливаются» в полость зуба. Аккуратная работа и использование средств увеличения могут компенсировать эти трудности, но только в определенной степени (рис. 10).

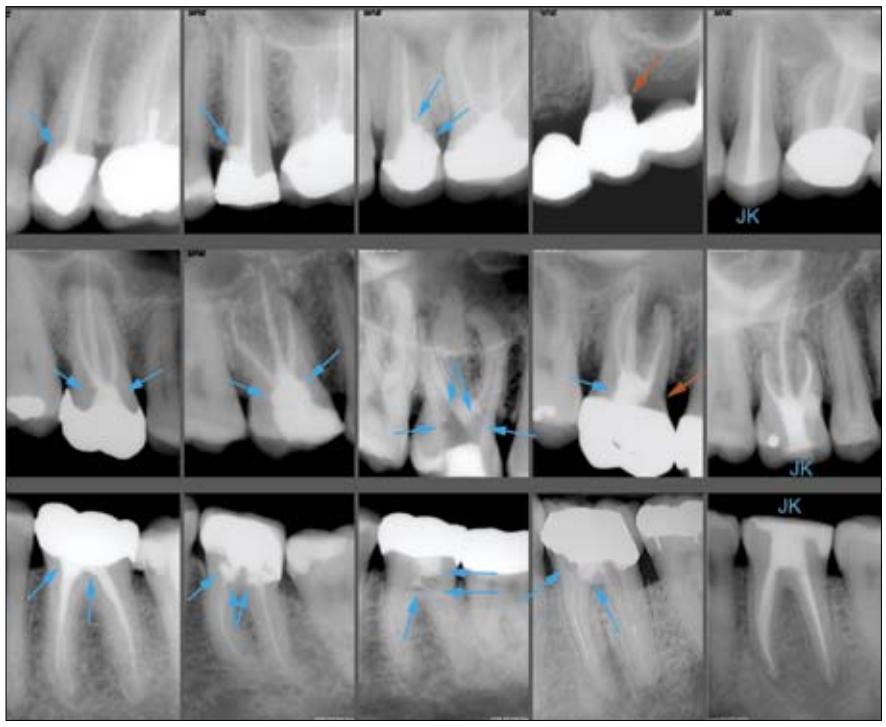

Рис. 10. Голубые стрелки на рентгенограммах указывают на выемки. Красные стрелки указывают на перфорации. «ДК» указывает на случаи, выполненные д-ром Кадеми при строгом соблюдении современного подхода по сохранению дентина

Первый ряд: верхние премоляры бесспорно сложны. На перицервикальном уровне они могут иметь мезиально-дистальный размер наполовину меньший, чем щечно-язычный. Ситуация осложняется часто встречающимися инвагинациями посередине корня, где обычно формируется доступ шаровидным бором. Данная последовательность рентгенограмм демонстрирует характерную скрытую выемку в первом случае, угловое отклонение и выемку на последующих снимках, заканчивая перфорацией опорного зуба мостовидного протеза. Правильный мезиально-дистальный доступ в данном зубе не должен быть шире размера канала в коронковой части. В щечно-язычном направлении доступ может слегка сужаться от широкой пульпарной камеры к окклюзионной поверхности. Шаровидные боры просто не могут создать подобную форму.

Второй и третий ряды: моляры (*слева направо*)

Я был потрясен огромным количеством созданных выемок при лечении моляров, когда анализировал рентгенограммы из своей базы *The Digital Office*. Во всех молярах, в которых создавался эндодонтический доступ, наблюдались выемки той или иной степени тяжести. На первых рентгенограммах моляров верхней и нижней челюсти отмечается расширение, которое многие бы посчитали допустимым при формировании доступа и которое, очевидно, было создано шаровидными борами. Оба зуба имеют выемки. Третьи рентгенограммы верхнего и нижнего моляров имеют критически тонкое дно пульпарной камеры с покрасневшим дентином. Четвертая рентгенограмма верхнего зуба скрывает присутствующую в зубе перфорацию. Нижний зуб на четвертой рентгенограмме, выглядит более критично, не имеет перфорации, однако дно пульпарной камеры тонкое, как бумага. Последняя рентгенограмма верхнего моляра (который имеет закрытую резорбцию V класса) показывает, чего можно добиться на практике, используя операционный микроскоп, помощь ассистента и правильные инструменты. Нижний моляр демонстрирует пример создания эндодонтического доступа.

– Почему так вредно полное удаление крыши пульпарной камеры?

Д-р Кларк. Когда д-р Кадеми впервые упомянул о необходимости сохранения части крыши по всей окружности коронковой части пульпарной камеры, я был сначала в недоумении. Сегодня я вижу целесообразность этого, поскольку очищение стало проще, и я испытываю чувство гордости за серьезный прогресс в формировании малоинвазивного доступа. Несомненно, необходимо провести научные исследования, чтобы подтвердить прочностные качества этого козырька крыши пульпарной камеры. Однако при отсутствии показаний для удаления дентина, наш стандартный подход должен быть всегда консервативным. Дентинный блок внутренней стенки и крыши пульпарной камеры можно сравнить с металлическим кольцом, которое укрепляет деревянную бочку.

Д-р Кадеми. Если предположить, что стоматолог может «провалиться» в пульпарную камеру, как описано выше, то крыша полости может быть удалена посредством высверливания шаровидным твердосплавным бором. Двухмерная обработка бором относительно небольшого размера и сохранение нависающих краев крыши пульпарной камеры кажутся обоснованным предложением. Стенки полости почти всегда остаются прямыми и ровными, несмотря на обработку шаровидным бором. В действительности шаровидным бором невозможно объемно обработать плоские стенки. Происходит следующее: крыша пульпарной камеры в некоторых зонах снята полностью, остаются пульпарные и некротические продукты распада, стенки чрезмерно истончены и в некоторых областях созданы выемки. Кроме того, кривизна многих пульпарных линейных углов слишком мала для шаровидных боров даже наименьшего размера.

Подводя итог, можно сказать, что шаровидные боры при формировании эндодонтического доступа режут точечно, когда необходимо выравнивание. То, что нам нужно, – это новый подход к созданию доступа, основанный на видении, и новый набор инструментов, отражающий задачи и желаемые результаты формирования каналов. Новая ментальная модель, основанная на видении, может быть выражена словами: «смотрите, готовьтесь, следуйте». Новые боры имеют конусную форму и закругленный кончик (рис. 11). На данном рисунке сравнивается бор для создания эндодонтического доступа, созданный д-ром Кларком и д-ром Кадеми (Clark/ Khademi, CK Endodontic Access burs, SS White Burs), с шаровидным бором. Размер верхушки этих боров по ширине составляет менее половины размера соответствующего шаровидного бора. Показан один из прототипов бора CK (*справа*) и проводится сравнение с соответствующим хирургическим шаровидным бором (*слева*).

Рис. 11. Сравнение бора для создания эндодонтического доступа КК с соответствующим шаровидным бором

ENDOGUIDE®
ПРЕЦИЗИОННЫЕ ЭНДОДОНТИЧЕСКИЕ МИКРОБОРЫ
Инструменты новой конструкции для обеспечения эндодонтического доступа и зондирования каналов

«Отложите в сторону ваши круглые боры и боры Gates Gliden, возьмите боры SS White EndoGuide®. Они исключают срыв инструмента и позволяют обеспечить такой эндодонтический доступ, при котором каналы локализуются более эффективно и консервативно».
David J. Clark, DDS

«Боры EndoGuide® дали мне независимость от круглых боров и ультразвуковых наконечников. Боры EndoGuide® обеспечивают большую точность и эффективность при формировании рямого доступа и локализации каналов в случае моляров».
John A. Khademi, DDS, MS

Прецизионные эндодонтические боры для обеспечения эндодонтического доступа и зондирования каналов

PRACTICE INSPIRATION™
SS WHITE®
800.535.2877 | www.sswhiteburs.com

На правах рекламы

Клинический случай № 2

Данный клинический случай (см. рис. 12) является примером совершенно иного подхода, основанного на принципе «смотрите, готовьтесь, следуйте», для создания доступа к системе корневых каналов. Данная модель основана на полном изменении многих традиционных концепций по формированию эндодонтического доступа. Она требует разработки новых инструментов и отказа от применения некоторых из них, считавшихся ранее обязательными при формировании эндодонтического доступа.

Во-первых, пломбировочные материалы удаляются таким образом, чтобы не повредить перицервикальный дентин. На окклюзионной поверхности реставрации создается широкое отверстие до появления дентина. Такой широкий доступ позволяет клиницисту более точно интерпретировать цветовую карту, выявляя признаки, указывающие на местонахождение пульпарной ткани или где эти следы находились в системе распада пульпы.

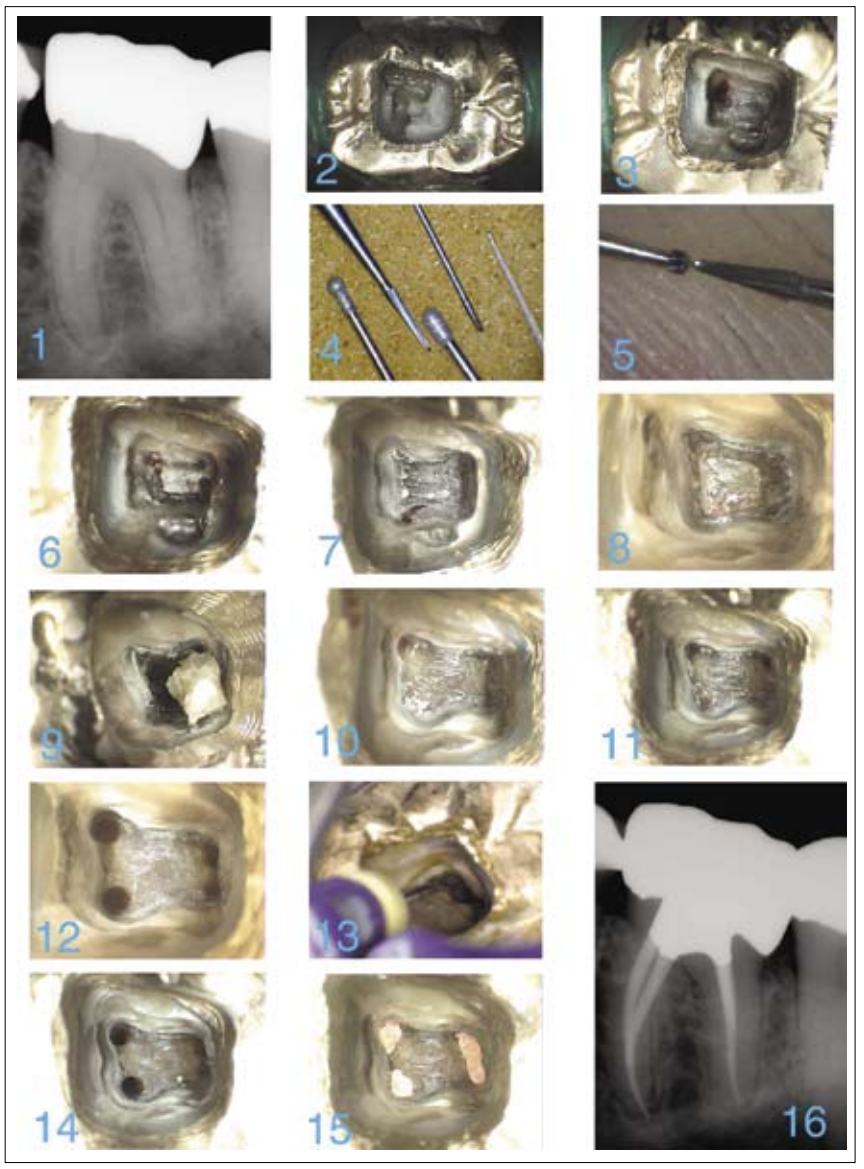

Рис. 12. См. пояснения в тексте

Во-вторых, клиницист мысленно проецирует предполагаемый каркас системы корневых каналов на видимые участки цветовой карты. Цветовая карта не бывает светлой или темной, она не имеет определенного цвета. При этом часто она вариабельна в различных частях системы из-за подтекания, вида пломбировочного материала и различных типов кальцификации. Цветовая карта должна интерпретироваться через призму этого каркаса.

В-третьих, при обнаружении пульпарной ткани или соответствующей области нужно следовать за ними визуально и дальнейшую работу выполнять более деликатно с помощью ультразвука или боров СК. Учитывая размер этих боров, стоматологические зонды становятся бесполезным. На рис. 12(4) изображены: шаровидная ультразвуковая насадка (одна из боров СК), грушевидная ультразвуковая насадка, CPR-7 и BUC 1A. На рис. 12(5) изображена верхушка одного из боров СК по сравнению с бором Munce Discovery наименьшего диаметра (на заднем плане виден кожный рисунок большого пальца д-ра Кадеми).

В-четвертых, даже если предположить, что шаровидный бор наименьшего диаметра проникнет в облитерированную пульпарную камеру – это начало проблем, которые обсуждались выше. Клиницист использует боры СК малого диаметра в низкоскоростном угловом наконечнике (или высокоскоростном) для создания канавки по периметру пульпарной камеры данного зуба, следуя модели «смотрите, готовьтесь, следуйте», и, связывая видимые следы пульпарной ткани с данной ментальной моделью, врач будет использовать ее как путеводитель, восполняющий отсутствующие участки. Дентикль был «вырезан» из полости, исходя из расположения следов пульпарной ткани, и извлечен с помощью стоматологического экскаватора.

В-пятых, дно пульпарной камеры следует осторожно очистить, уделяя особое внимание обработке по периметру, там, где дно переходит в стенки пульпарной камеры. Точки доступа (ранее, – корневые каналы) к системе корневых каналов почти неизменно располагаются по периметру дна. Обратите внимание на то, что дополнительная точка доступа в виде дистально-щечного канала была найдена после дополнительного создания борозды. Создание доступа включает в себя несколько этапов как буквально, так и фигурально. Первый этап заключается в создании отверстия через реставрацию. Затем доступ приближается (хотя бы частично) к контурам пульпарной камеры, которая существовала, когда пациент был молод. Доступ может спускаться апикальнее с целью контроля за сохранением дентина там, где это наиболее важно. Последние две фотографии демонстрируют эти этапы: можно видеть широкое отверстие сквозь золотую коронку, затем мезиально-щечный рог и остаточный «край» или «миниатюрную крышу» из дентина, где стенки «молодой» пульпарной камеры делают поворот на 90° в горизонтальной плоскости и объединяются с крышей полости. Попытка удалить эти малые дентинные края не даст каких-либо преимуществ; с помощью инструментария и методик, которым традиционно обучают, это лишь повредит зубу. Апикальнее доступ должен быть сужен для обработки кальцифицированных участков, характерных для подобных случаев. Однако доступ на уровне точек доступа никогда не может быть у́же, чем контур сохранившейся полости.

В конце концов, комбинация вышеперечисленных вещей может вылиться в несколько необычное рентгеновское изображение. Как показано на финальной рентгенограмме, доступ, широкий на границе амальгамы/гуттаперчи, затем сужается в окклюзионном направлении, затем снова расширяется в направлении окклюзии (несмотря на то, что это скрыто золотой коронкой).

Благодарность

Доктор Кларк выражает благодарность докторам Jihyon Kim, Eric Herbransen и Marc Balson за их постоянную поддержку при написании статьи.

Литература

1. Sales data (SS White Burs, Inc, 2008). Available at www.sswhiteburs.com
2. Tamse A, Fuss Z, Lustig J, et al. An evaluation of endodontically treated vertically fractured teeth. J Endod 1999; 25:506–508.
3. Tan PL, Aquiline SA, Gratton DG, et at. In vitro fracture resistance of endodontically treated central incisors with varying ferrule heights and configurations. J Prosthet Dent 2005;93:331–336.
4. Sahafi A, Peutzfeldt A, Ravnholt G, et al. Resistance to cyclic loading of teeth restored with posts. Clin Oral Investig 2005;9:84–90.
5. Goto Y, Nicholls JI, Phillips KM, et al. Fatigue resistance of endodontically treated teeth restored with three dowel-and-core systems J Prosthet Dent 2005;93:45–50.
6. Kutesa-Mutebi A, Osman YI. Effect of the ferrule on fracture resistance of teeth restored with prefabricated posts and composite cores, Afr Health Sei 2004;4:131–135.
7. Akkayan B. An in vitro study evaluating the effect of ferrule length on fracture resistance of endodontically treated teeth restored with fiber-reinforced and zirconia dowel systems. J Prosthet Dent 2004;92:155–162.
8. Ng CC, al-Bayat MI, Dumbrigue HB, et al. Effect of no ferrule on failure of teeth restored with bonded posts and cores. Gen Dent 2004;52:143–146.
9. Smidt A, Venezia E. The use of an existing cast post and core as an anchor for extrusive movement. Int J Prosthodont 2003;16:225–228.
10. Pierrisnard L, Bchin F, Renault P, et al. Corono-radicular reconstruction of pulpless teeth: a mechanical study using finite element analysis. J Prosthet Dent. 2002;88:442–448.
11. Stankiewicz NR, Wilson PR The ferrule effect: a literature review. Int Endod J 2002;35:575-581.
12. Hsu YB, Nicholls JI, Phillips KM, et al. Effect of core bonding on fatigue failure of compromised teeth. Int J Prosthodont 2002;15:175–178.
13. Lenchner NH. Considering the "ferrule effect". Pract Proced Aesthet Dent 2001;13:102.
14. Al-Hazaimeh N, Gutteridge DL. An in vitro study into the effect of the ferrule preparation on the fracture resistance of crowned teeth incorporating prefabricated post and composite core restorations. Int Endod J 2001;34:40–46.
15. Gegauff AG. Effect of crown lengthening and ferrule placement on static load failure of cemented cast post-cores and crowns. J Prosthet Dent 2000;84:169–179.
16. Morgano SM, Brackett SE. Foundation restorations in fixed prosthodontics: current knowledge and future needs. J Prosthet Dent 1999;82:643–657.
17. Hunter AJ, Hunter AR, The treatment of endodontically treated teeth. Curr Opin Dent 1991;1:199–205.
18. Loney RW, Kotowicz WE, McDowell GC. Three-dimensional photoelastic stress analysis of the ferrule effect in cast post and cores. J Prosthet Dent 1990;63: 506–512.
19. Jorgensen KD. The relationship between retention and convergence angle in cemented veneer crowns. Acta Odontol Scand 1955;13:35–40.
20. Wilson AH Jr, Chan DC. The relationship between preparation convergence and retention of extracoronal retainers. J Prosthodont 1994;3:74–78.
21. Smith CT, Gary J J, Conkin JE, et al. Effective taper criterion for the full veneer crown preparation in preclinical prosthodontics. J Prosthodont 1999; 8:196–200.
22. Noonan JE Jr, Goldfogel MH. Convergence of the axial walls of full veneer crown preparations in a dental school environment. J Prosthet Dent 1991; 66:706–708.
23. Ohm E, Silness J. The convergence angle in teeth prepared for artificial crowns. J Oral Rehabil 1978;5:371–375.
24. Annerstedt A, Engström U, Hansson A, et al. Axial wall convergence of full veneer crown preparations. Documented for dental students and general practitioners. Acta Odontal Scand 1996; 54:109–112.
25. Lempoel PJ, Snoek PA, vant Hof M, et al. The convergence angle of crown preparations with clinically satisfactory retention [in Dutch]. Ned TijdschrTandheelkd. 1993;100:336–338.
26. Mou SH, Chai T, Wang JS, et al. Influence of different convergence angles and tooth preparation heights on the internal adaptation of Cerec crowns. J Prosthet Dent 2002;87:248–255.
27. Dodge WW, Weed RM, Baez RJ, et al. The effect of convergence angle on retention and resistance form. Quintessence Int 1985;16:191–194.
28. Shillingburg HT Jr, Hobo S, Whitsett LD, Jacobi R, Brackett SE, eds. Fundamentals of Fixed Prosthodontics. 3rd ed Chicago, Ill: Quintessence Publishing; 1997.
29. Wiskott HW, Nicholls JI, Belser UC. The relationship between abutment taper and resistance of cemented crowns to dynamic loading. Int J Prosthodont 1996;9:117–139
30. Trier AC, Parker MH, Cameron SM, et al. Evaluation of resistance form of dislodged crowns and retainers. J Prosthet Dent 1998;80:405–409.
31. Maxwell AW, Blank LW, Pelleu GB Jr. Effect of crown preparation height on the retention and resistance of gold castings. Gen Dent 1990;38:200–202.
32. Parker MH, Calverley MJ, Gardner FM, et al. New guidelines for preparation taper. J Prosthodont 1993;2:61–66.
33. Lertchirakarn V, Palamara JE, Messer HH. Patterns of vertical root fracture: factors affecting stress distribution in the root canal. J Endod 2003;29:523–528.